Clínica Universitária de Radiologia
ADI Associação para o Desenvolvimento da Imagiologia nos CHUC
CHUC CENTRO HOSPITALAR E UNIVERSITÁRIO DE COIMBRA

Reunião temática

António Pedro Pissarra

Importância da avaliação por RM na decisão terapêutica de roturas meniscais

25 de Junho de 2018

Serviço de Imagem Médica
Dir.: Prof. Doutor Paulo Donato

ÍNDICE

1. Anatomia do menisco
2. Patofisiologia
3. Padrões de ruptura
4. Impacto na decisão terapêutica
5. Casos clínicos
6. Conclusões
7. Referências

1. Anatomia do menisco

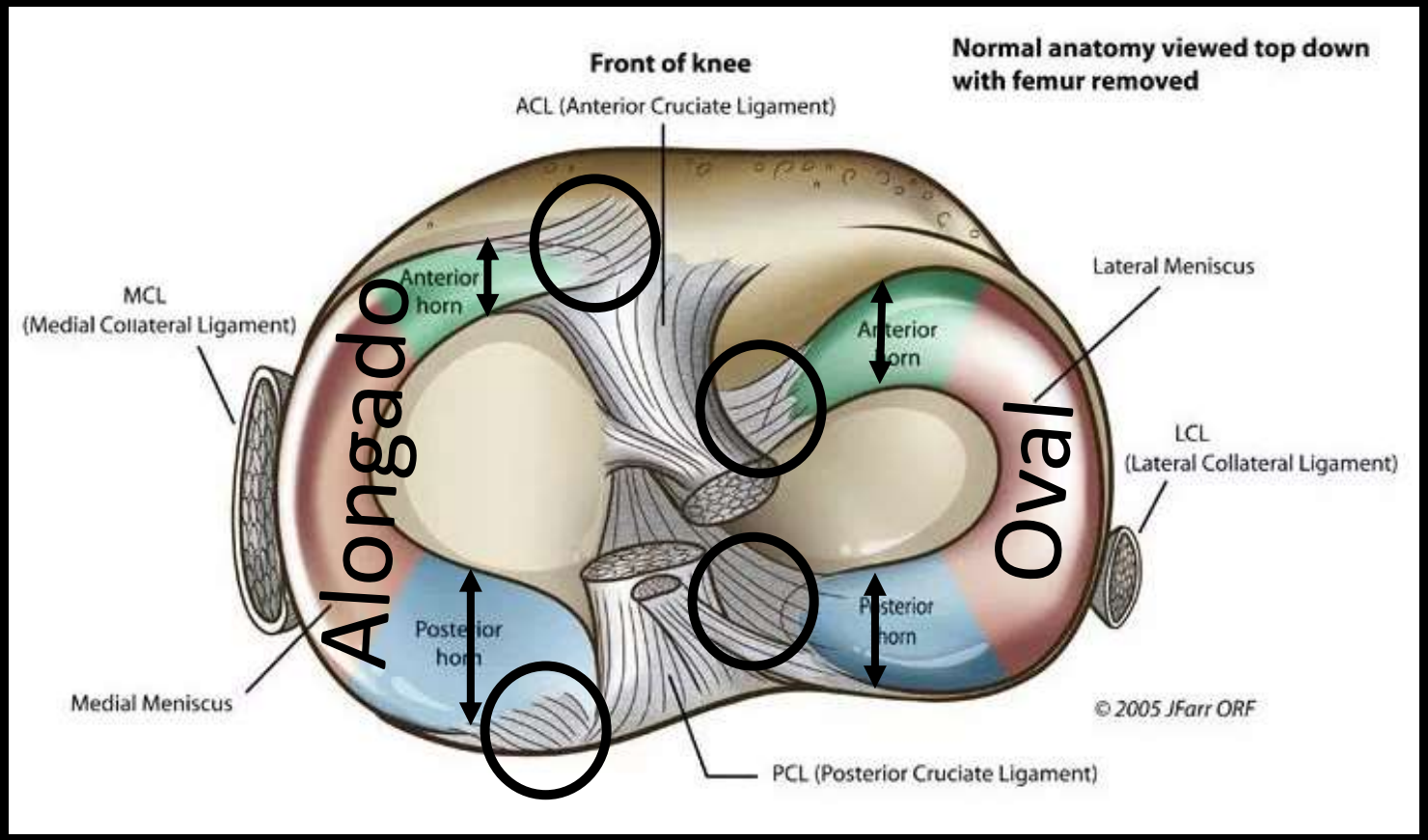

1. Anatomia do menisco

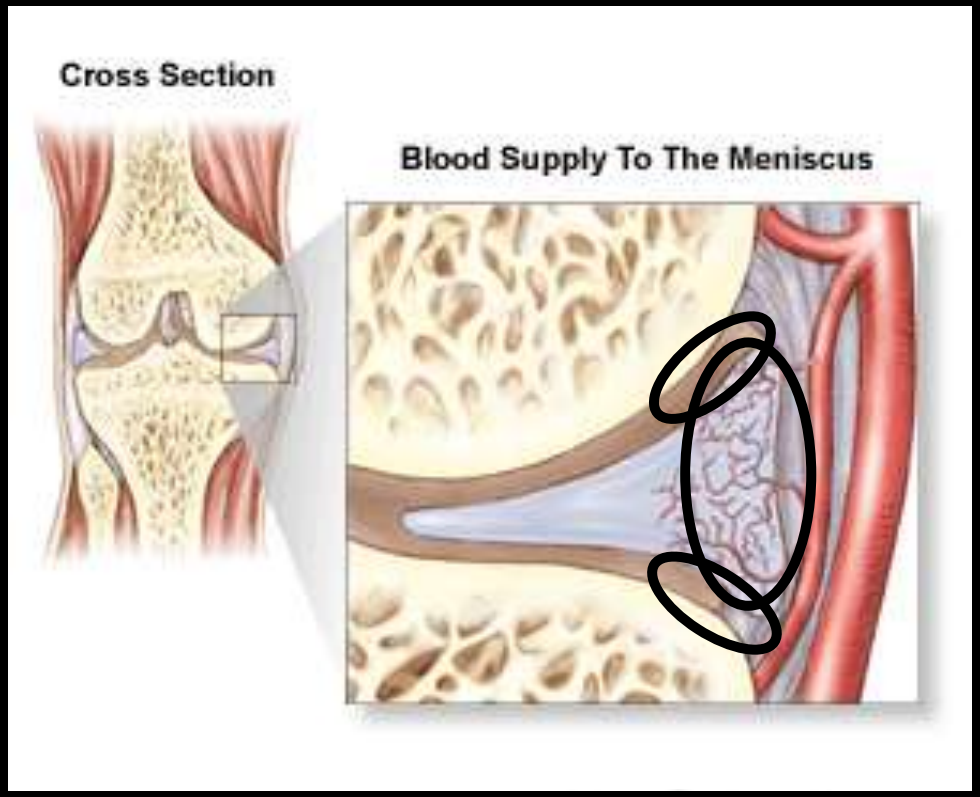

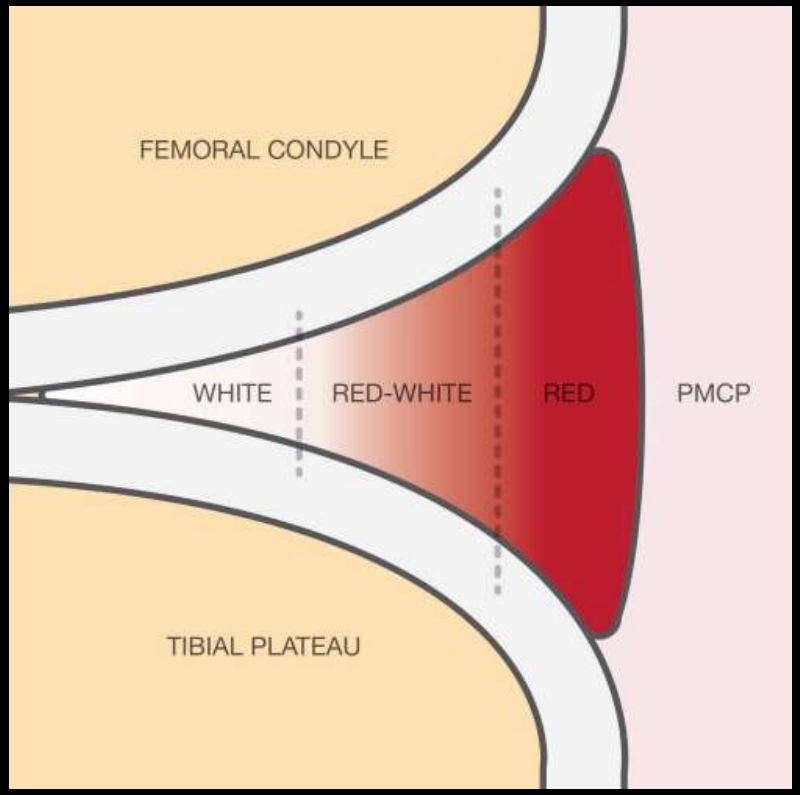

Ruptura meniscal na zona vermelha: potencialmente reparável

Ruptura meniscal na zona branca: irreparável

1. Anatomia do menisco

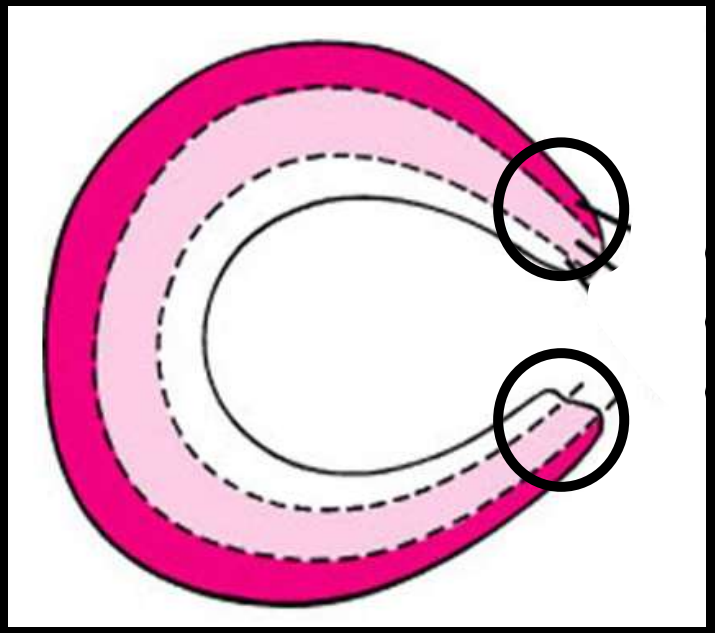

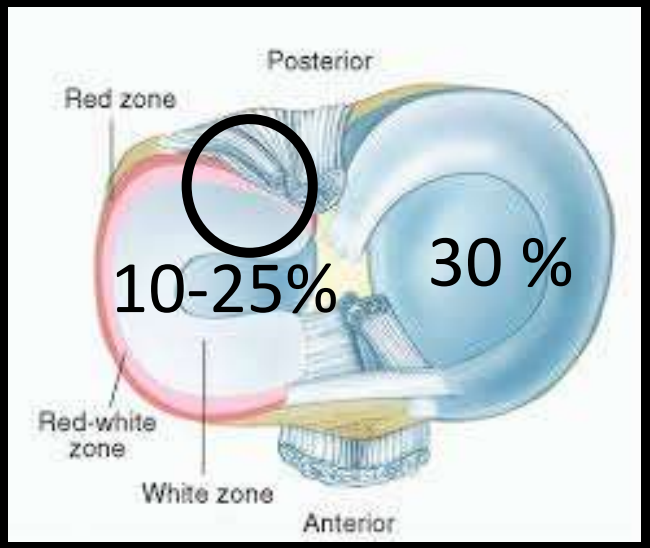

Regiões anterior e posterior são mais vascularizadas que o corpo meniscal

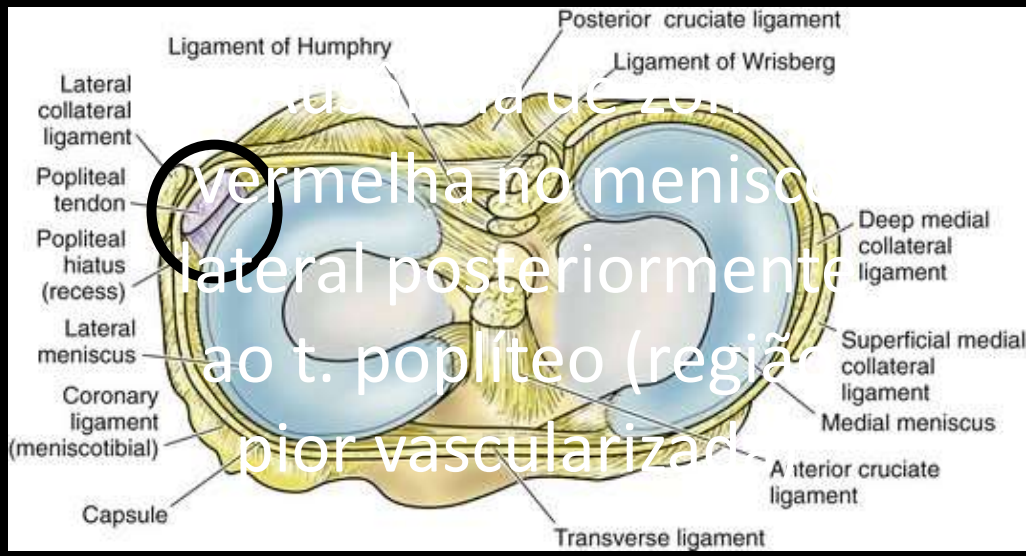

vermelha no menisc
lateral posteriormente
ao t. poplíteo (regiã
pior vascularizad

1. Anatomia do menisco

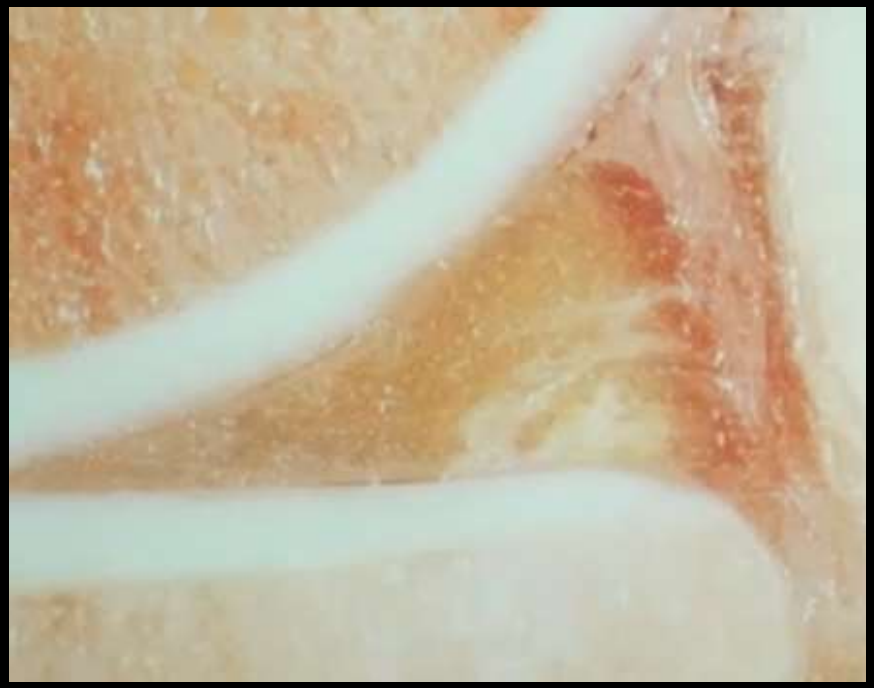

Distinção da região vermelha e branca com base na localização (intensidade de sinal semelhante)

2. Patofisiologia

Ruptura **TRAUMÁTICA**

- < 35 anos;
- História de trauma;
- Incapacidade motora;
- Bloqueio do joelho

Ruptura **DEGENERATIVA**

- > 35 anos;
- Ø história de trauma;
- Dor arrastada (>3 meses);

Distinção com impacto terapêutico!

3. Padrões de ruptura

- Dois tipos de fibras de colágeneo:

1 -Fibras longitudinais:
Conectam as regiões anterior e posterior do menisco (++ periferia)

2 -Fibras Radiais:
Conectam as regiões central e periférica do menisco (++ central)

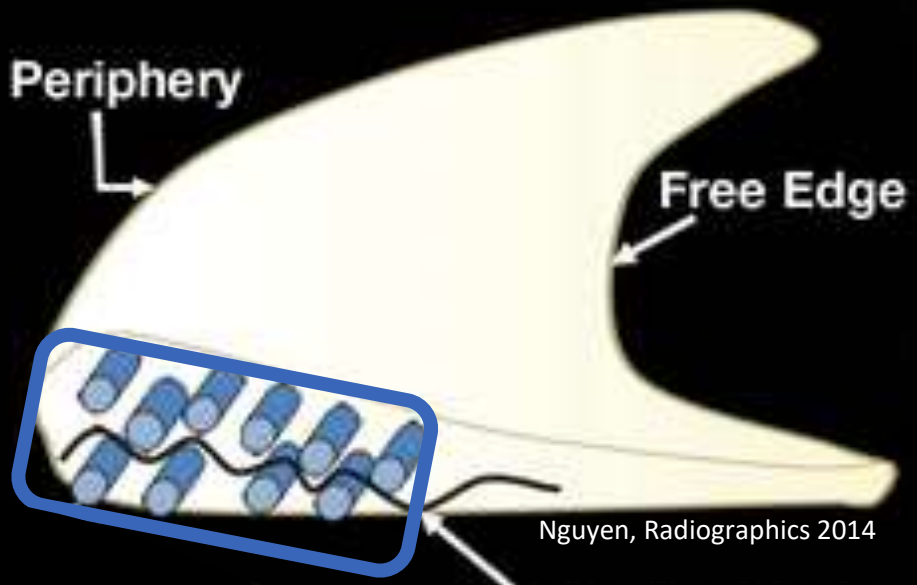

Nguyen, Radiographics 2014

Fibras Radiais

Fibras Longitudinais

3. Padrões de ruptura

- Menisco normal:

  - Hipossinal uniforme em todas as ponderações;

- Hipersinal globular/linear sem contactar as superfícies articulares: **degenerescência intrasubstância**
  (+ ponta posterior do menisco medial).

2. Padrões de ruptura

- Critérios de ruptura meniscal:

- Classificação Stoller e Crues;

Grau I - **degenerescência**

Grau II - ++ **degenerescência**

Grau III - **Ruptura**

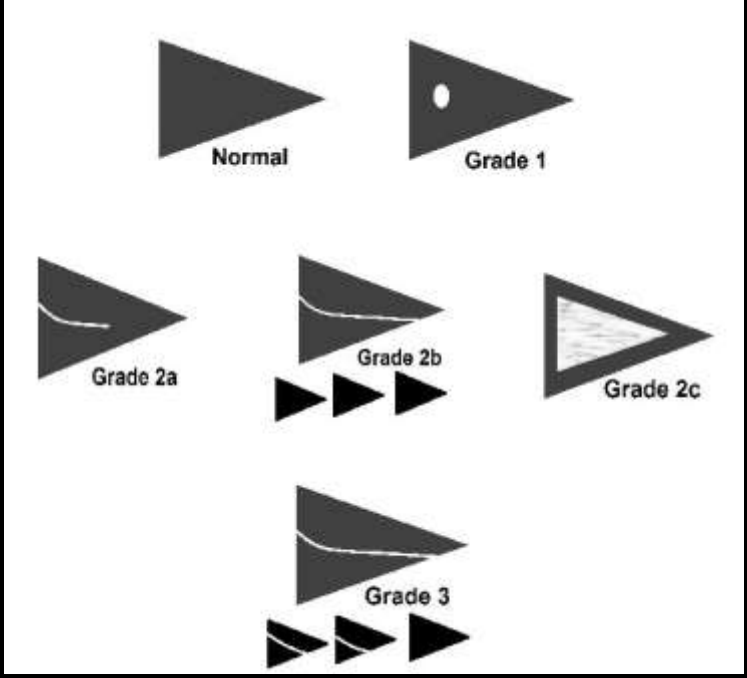

2. Padrões de ruptura

- Critérios de ruptura meniscal:

- Morfologia anormal (Ø cirurgia anterior);

- Hipersinal intrameniscal contactando as superfícies articulares em sequências sensíveis ao líquido;

- Alterações em duas imagens consecutivas.

2. Padrões de ruptura

- Longitudinais
- Radiais
- Flap horizontal/vertical

Ruptura
TRAUMÁTICA

- Horizontais
- Complexas

Ruptura
DEGENERATIVA

2. Padrões de ruptura

- Longitudinais

  - Ao longo das fibras longitudinais, dividindo o menisco em porção interna e externa;

  - Não envolvem o bordo livre;

  - ++ periféricas e ponta posterior;

  - Quase sempre associadas a lesão significativa do joelho (+ LCA).

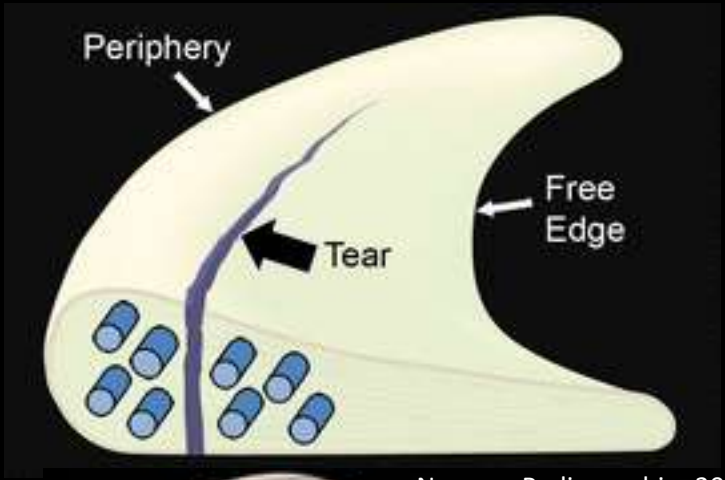

Nguyen, Radiographics 2014

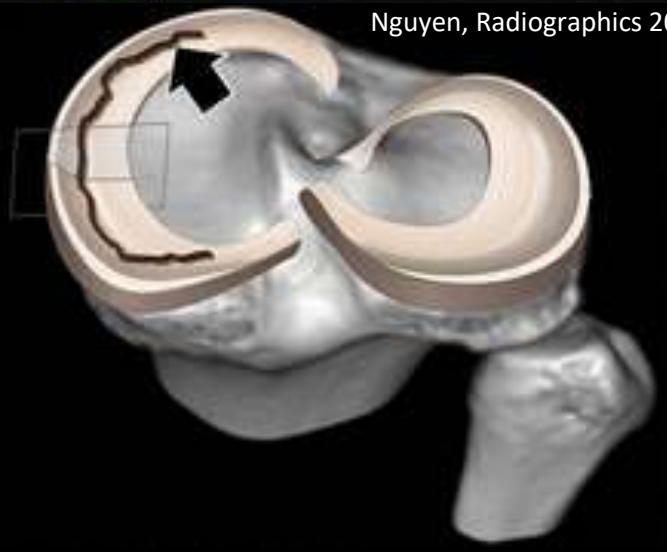

2. Padrões de ruptura

- Longitudinais

  - **RM**: linha vertical hiperintensa que contacta uma/ambas superfícies articulares;

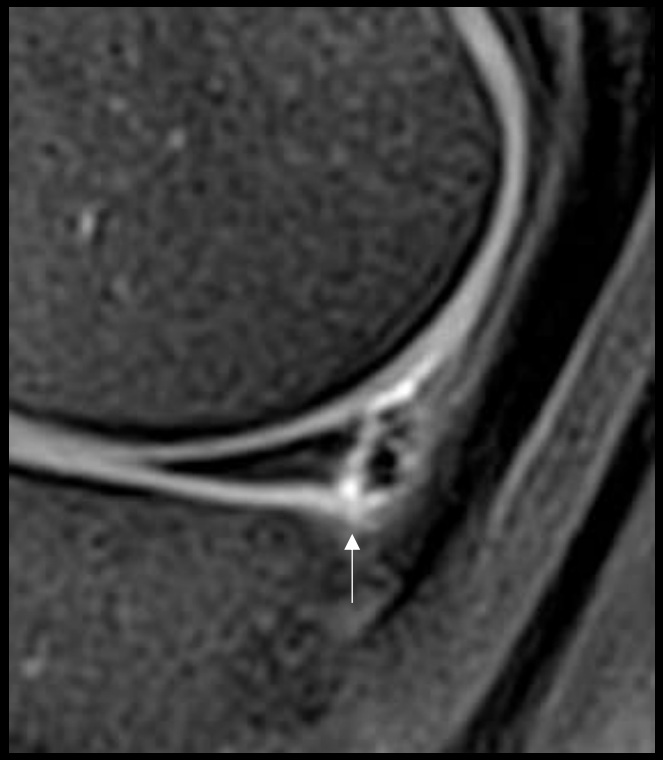

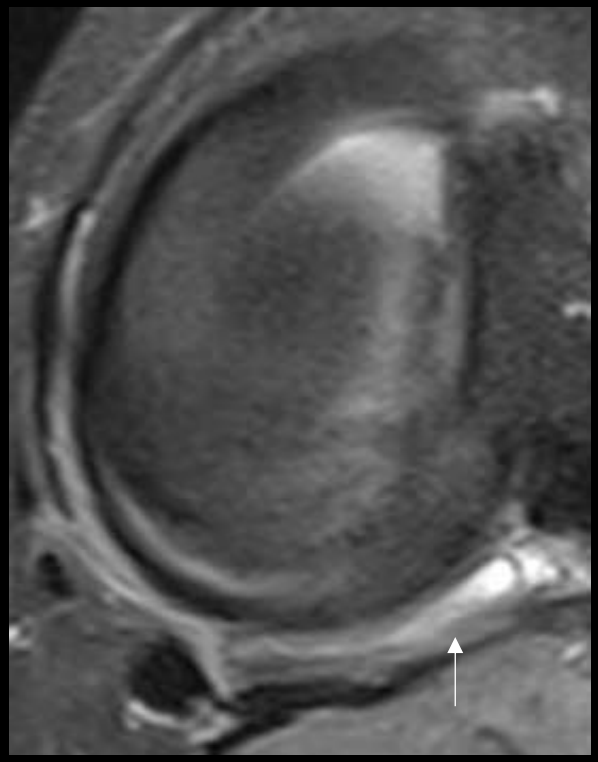

2. Padrões de ruptura

- Longitudinais
  - Podem evoluir para ruptura em ”asa de cesto”:
    - Geralmente instáveis;
    - Muito dolorosas (fragmento meniscal preso);
    - Fragmento na incisura intercondiliana (+), anteriormente ao LCP (sinal do duplo LCP) ou à ponta anterior do menisco (”flipped menniscus”).

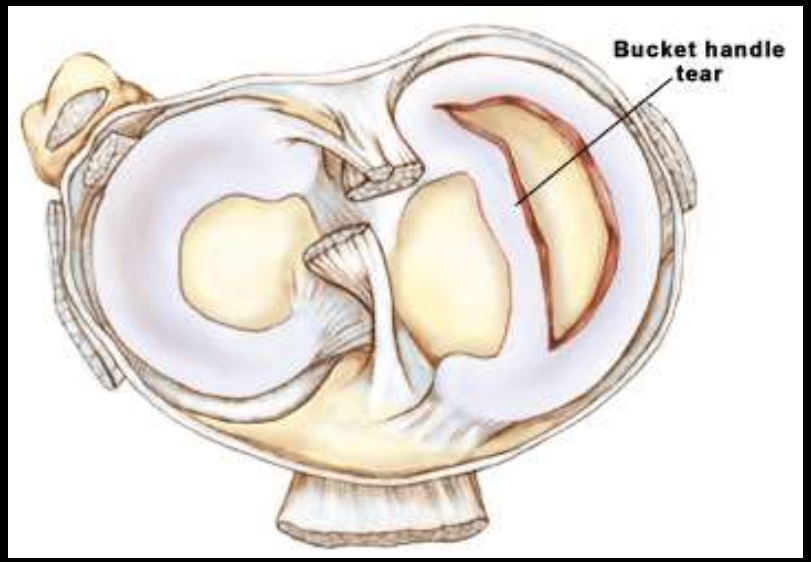

2. Padrões de ruptura

- Longitudinais

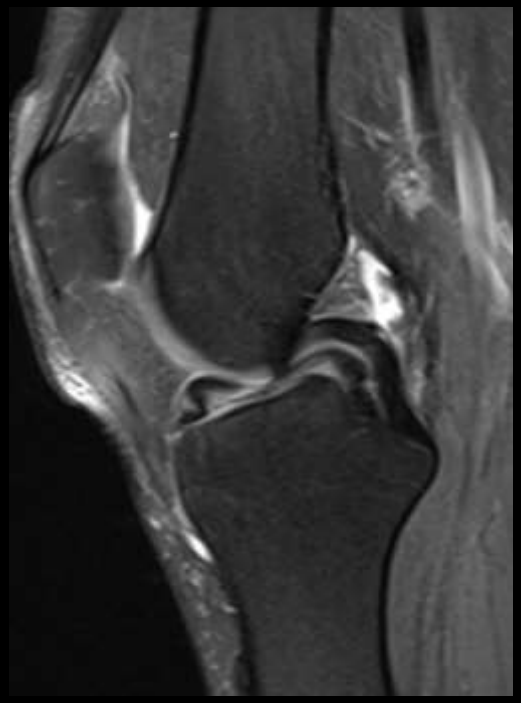

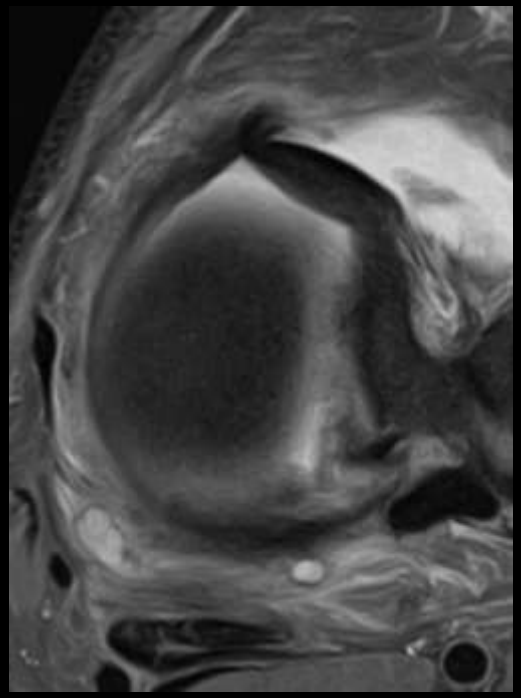

Sinal do duplo LCP

Na incisura intercondiliana

2. Padrões de ruptura

- Longitudinais

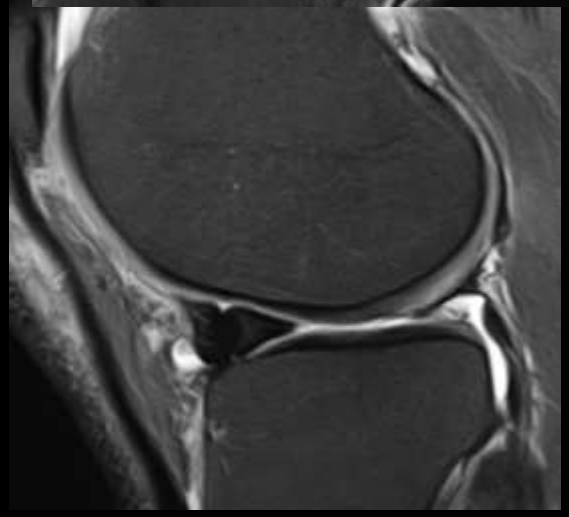

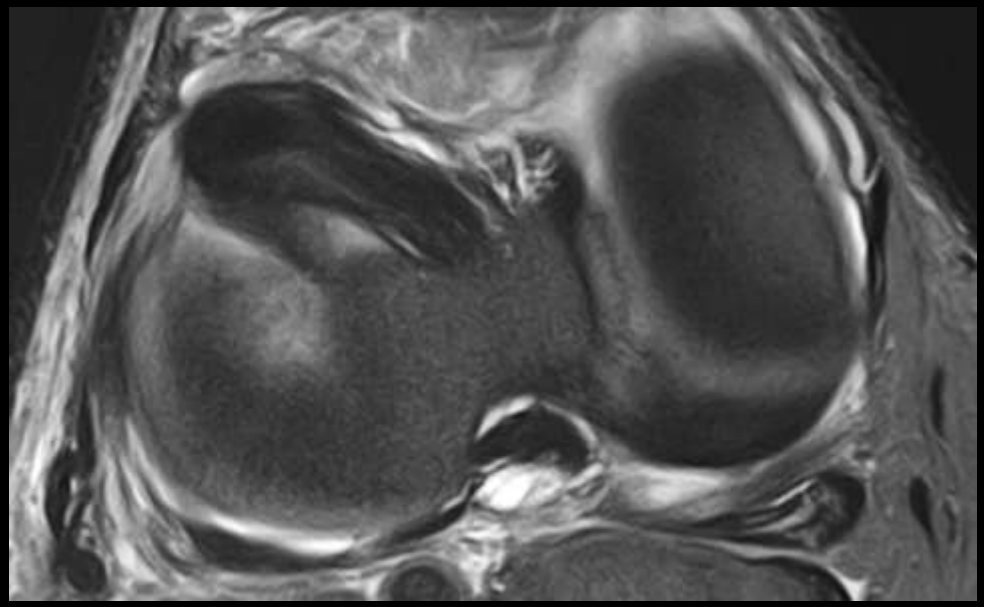

”Flipped menniscus”

2. Padrões de ruptura

- Radiais

  - Ao longo das fibras radiais, perpendicular ao eixo longo do menisco, dividindo-o em porção anterior e posterior;

  - Início no bordo livre (avascular);

  - + ponta posterior do menisco medial ou união da ponta anterior/corpo do menisco lateral.

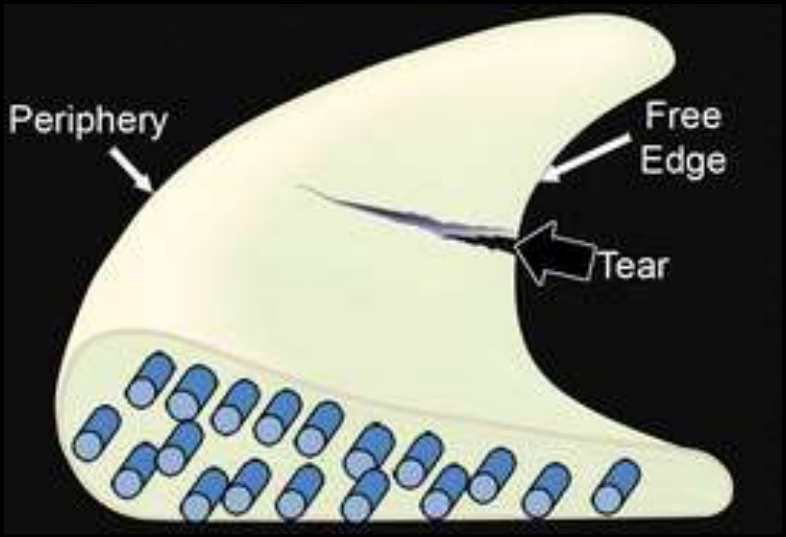

Nguyen, Radiographics 2014

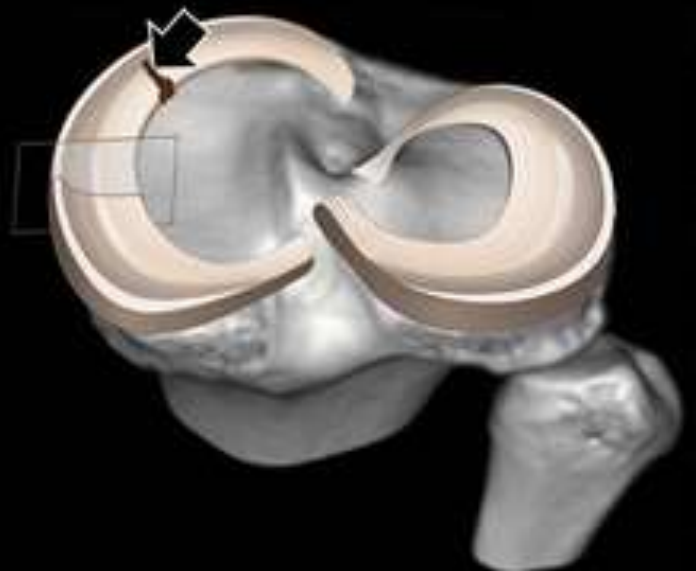

2. Padrões de ruptura

- Radiais

  - **RM**: sinal do menisco fantasma (separação de duas partes do menisco, sem fragmento meniscal desviado ≠ ”asa de cesto”);

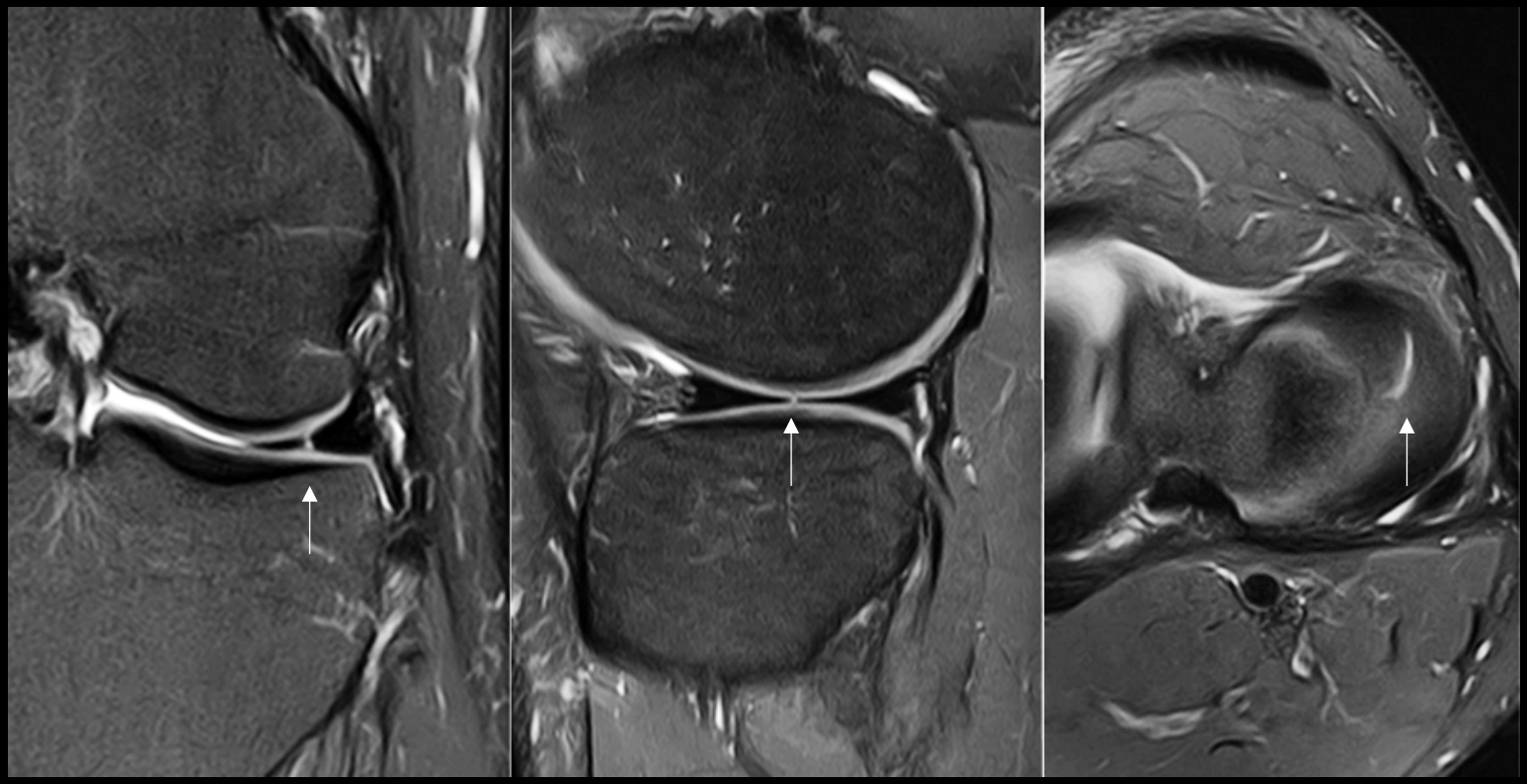

2. Padrões de ruptura

- Radiais

Transseção das fibras longitudinais com marcada instabilidade

=

Muitas vezes associada a extrusão meniscal (>3 mm além do prato tibial)

=

OA em fase inicial!

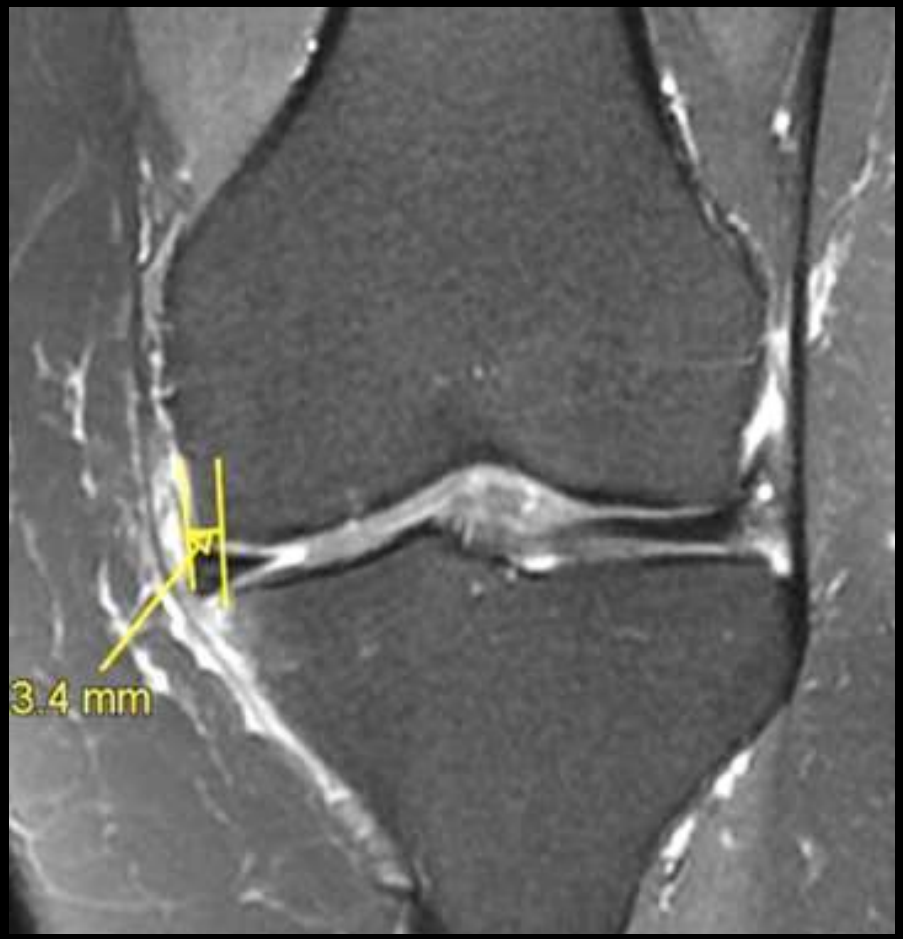

2. Padrões de ruptura

- Flap vertical/horizontal

  - Rupturas complexas que são extensão de rupturas simples;

  - Importante o seu diagnóstico pois facilmente escapam durante a avaliação artroscópica;

  - ++ menisco medial com deslocamento superior;

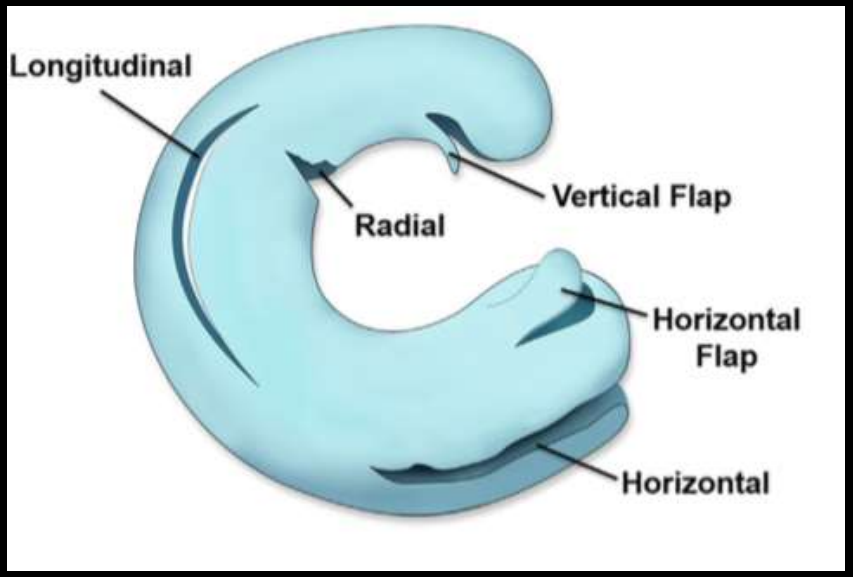

2. Padrões de ruptura

- Flap vertical/horizontal

  - **RM**: identificação de fragmento meniscal, geralmente com orientação superior e medial ao ligamento colateral.

2. Padrões de ruptura

- Horizontais (ou oblíquas)

  - Paralelas ao plateau tibial, dividem o menisco em porção superior e inferior;

  - Envolve uma das superfícies articulares ou o bordo livre;

  - ++ ponta posterior do menisco medial;

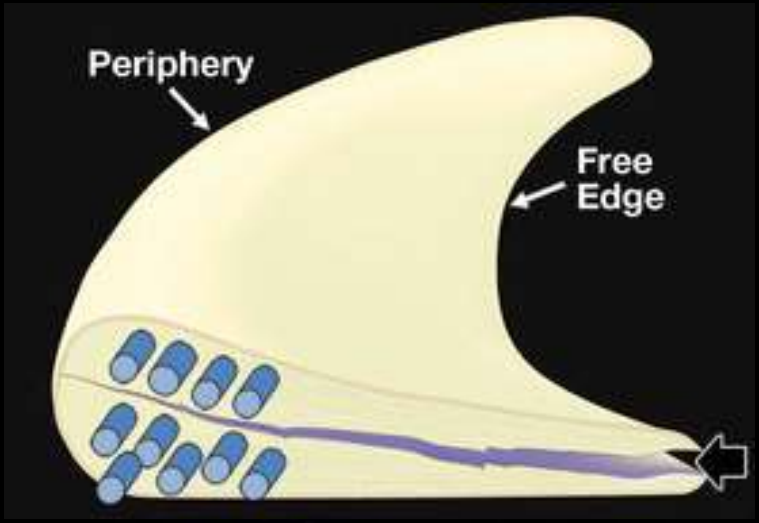

Nguyen, Radiographics 2014

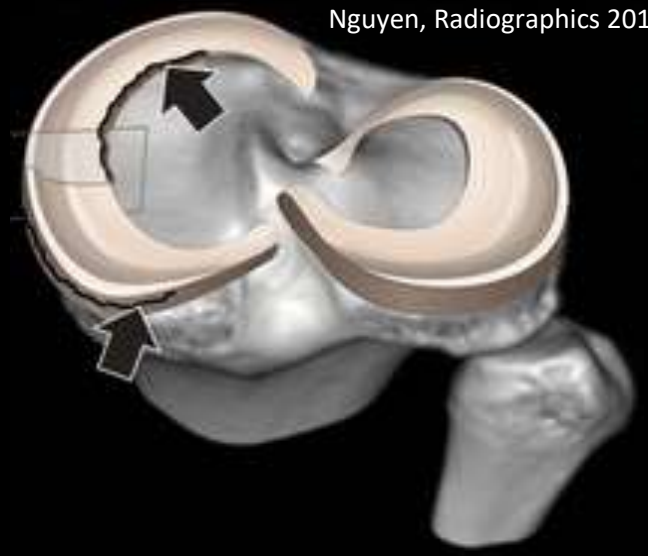

2. Padrões de ruptura

- Horizontais (ou oblíquas)
  - **RM**: linha horizontal hipertensa que contacta a superfície articular ou o bordo livre;
  - Por vezes associado à presença de quistos parameniscais;

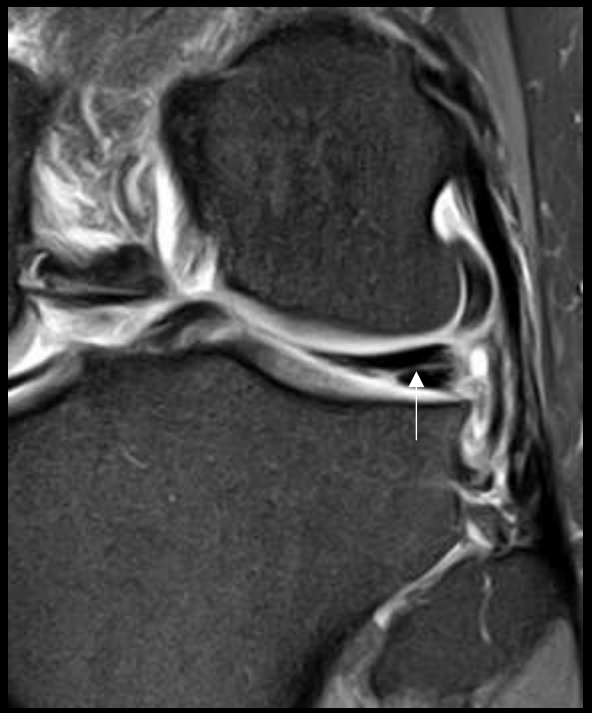

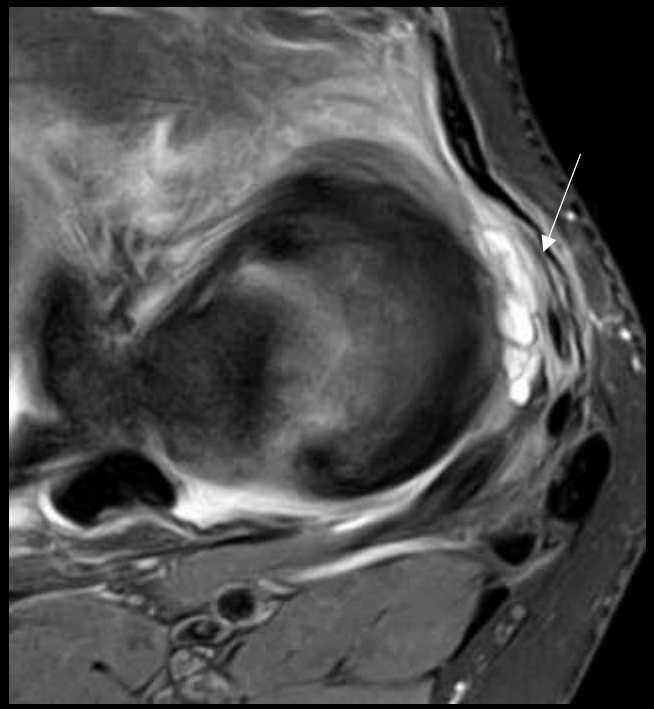

4. Impacto na decisão terapêutica

Opções terapêuticas:

1. Tratamento conservador
2. Reparação cirúrgica
3. Meniscectomia (parcial ou completa)

Decisão com base em:

1. Localização da ruptura;
2. Padrão e mecanismo de ruptura;
3. Lesões associadas.

TABLE 29-1 SUMMARY OF TEAR PATTERNS AND REPAIR POTENTIAL

Tear Pattern	Repair Potential
Horizontal	Not repairable Excise unstable superior or inferior segment
Longitudinal	Repairable
Radial (transverse)	Potentially repairable
Bucket handle	Repairable
Oblique (flap or parrot beak)	Not repairable Excise
Complex (degenerative)	Not repairable Excise if symptomatic

4. Impacto na decisão terapêutica

1. Classificação baseada no padrão

- Longitudinais
- Radiais
- Flap vertical/horizontal

Ruptura
TRAUMÁTICA

- Horizontais
- Complexas

Ruptura
DEGENERATIVA

4. Impacto na decisão terapêutica

2. Classificação baseada na localização

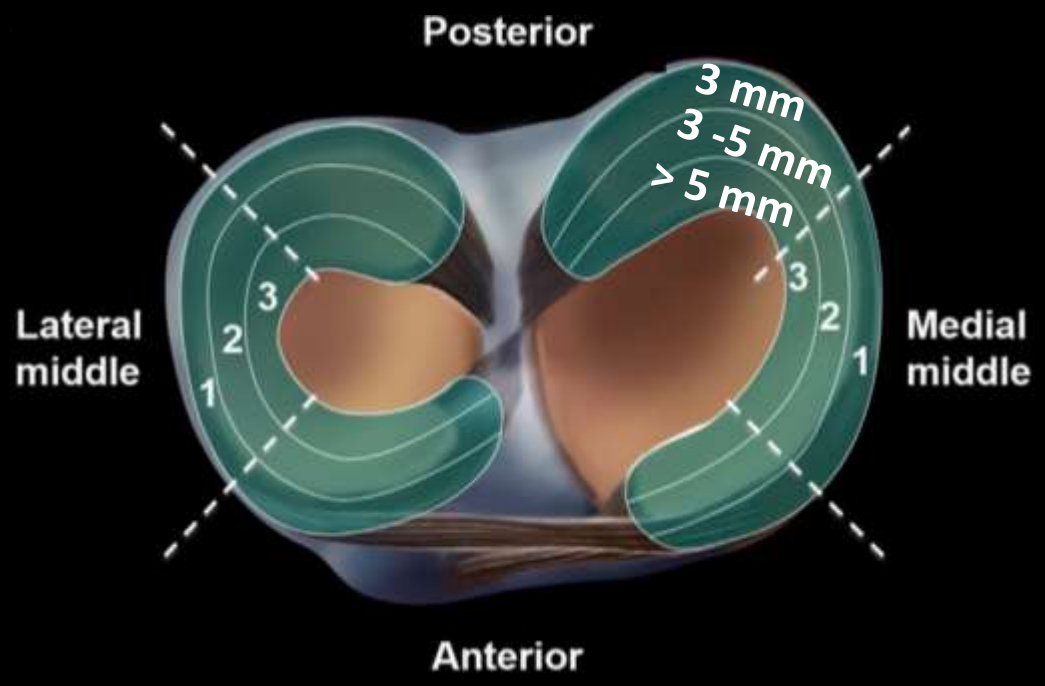

- Corpo?
- Ponta anterior?
- Ponta posterior?

- Zona vermelha?
- Zona vermelha/branca?
- Zona branca?

4. Impacto na decisão terapêutica

2. Classificação baseada na localização

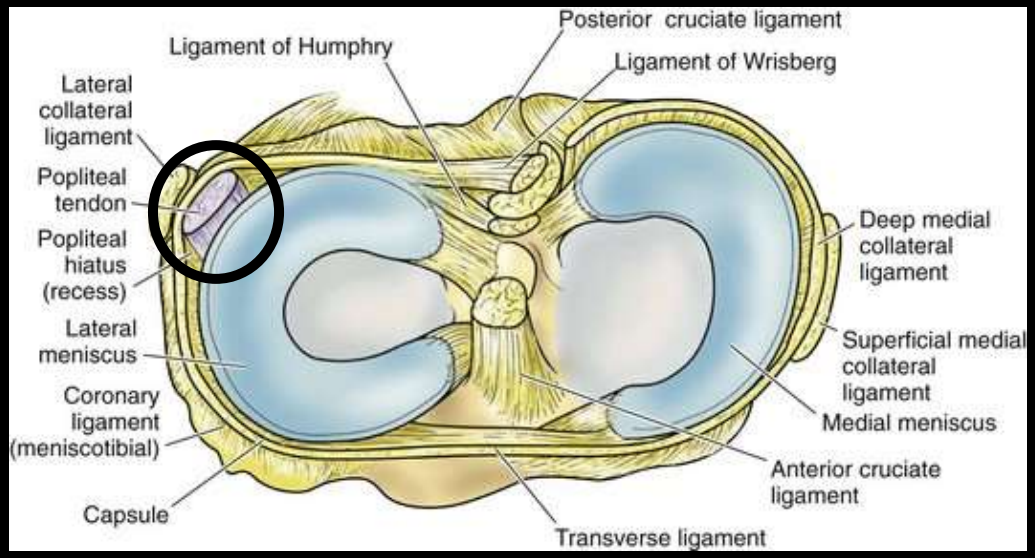

- Parcial/completa?
- Extensão?

- Central ao hiato poplíteo?

Menisco não conectado à cápsula articular

4. Impacto na decisão terapêutica

3. Existência de lesões associadas

- Lesão condral associada?
- Existência de extrusão meniscal?
- Edema medular ósseo?

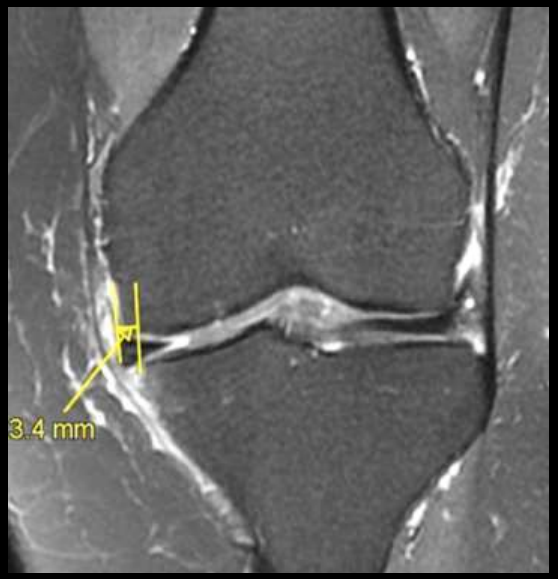

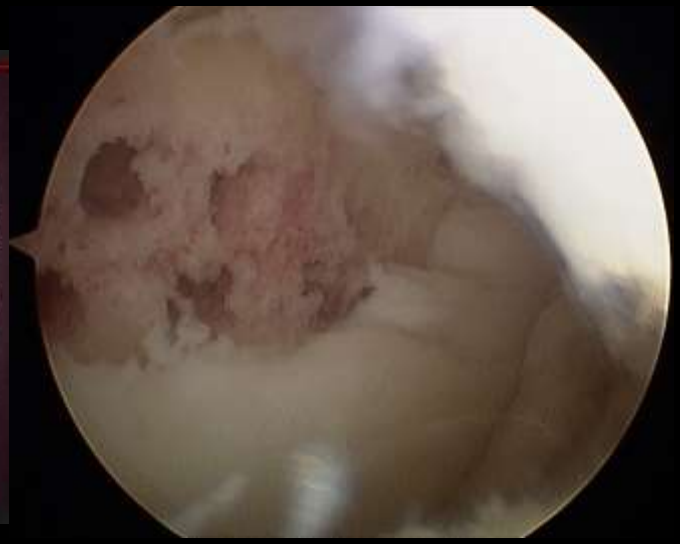

4. Impacto na decisão terapêutica

- Rupturas traumáticas
  - Terapêutica inicial: **RICE**
  - **Tratamento 1ª linha: Cirúrgico**

Zona vermelha ou vermelha/branca

↓

Sutura/reparação meniscal
(+ se **>1 cm**)

Zona branca

↓

Meniscectomia parcial ou total

Roturas assintomáticas podem ser tratadas conservadoramente

4. Impacto na decisão terapêutica

- Rupturas degenerativas
  - Meniscectomia parcial artroscópica usada como 1ª linha de tratamento no passado
  - **Ausência de evidência de benefícios a curto/médio prazo (risco aumentado de osteoartrose);**
  - 1ª linha de tratamento actualmente: **conservador.**

Sintomático

- AINEs;
- Injeções intra-articulares;
- Manutenção da mobilidade;
- Fisioterapia.

→ **3 a 6 meses**

4. Impacto na decisão terapêutica

- Rupturas degenerativas
  - Até 35% dos doentes vão necessitar de cirurgia por falência do tratamento conservador

Factores de mau prognóstico

- Existência de lesão condral
- Edema medular ósseo
- Extrusão meniscal

> probabilidade de 2ª cirurgia no 1º Ano

4. Impacto na decisão terapêutica

- Rupturas instáveis
  - Quando um fragmento meniscal (ou toda a rutura) se deslocam para o espaço articular, causando bloqueio da articulação;
  - + na zona branca e vermelha/branca;
  - Cirurgia como 1ª linha em doentes com ruptura degenerativa?

↓

Remoção de fragmentos instáveis

4. Impacto na decisão terapêutica

3. Existência de lesões associadas

- Existência de extrusão meniscal?

Representa osteoartrite em fase inicial → Tx cirúrgico não recomendado

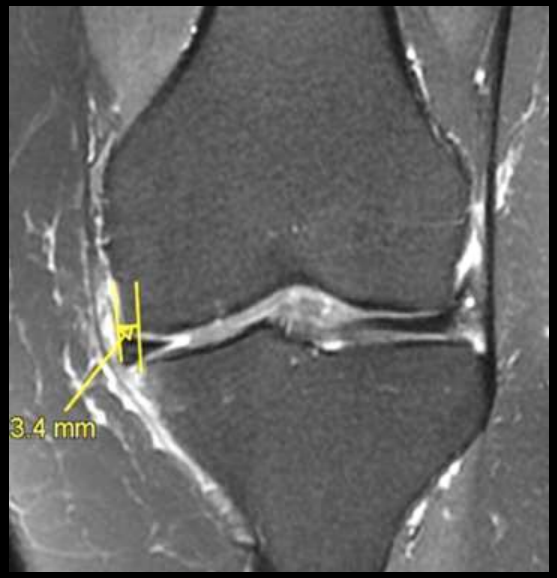

4. Impacto na decisão terapêutica

3. Existência de lesões associadas

- Existência de lesão condral aguda?

- Lesão de limites bem definidos, em região de pressão, perpendicular ao osso;
- Associado a edema medular ósseo;
- Necessário encontrar fragmento intra-articular em caso de fractura.

4. Impacto na decisão terapêutica

3. Existência de lesões associadas

- Existência de lesão condral aguda?

Medição do volume da lesão condral (condilo femoral)

< 4 cm^2	> 4 cm^2
• Microfracturas (> idade) • Enxerto osteocondral autólogo	• Implante autólogo de condrocitos • Enxerto osteocondral alogénico

5. Casos clínicos

- Doente sexo ♂, 22 anos;
- Traumatismo agudo enquanto praticava desporto.

5. Casos clínicos

- Doente sexo ♂, 22 anos;
- Traumatismo agudo enquanto praticava desporto.

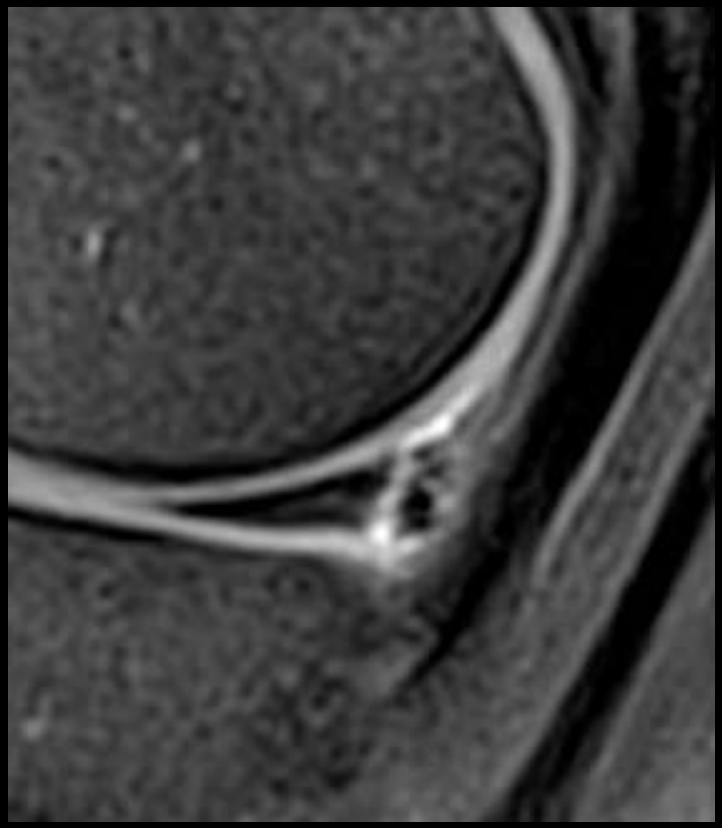

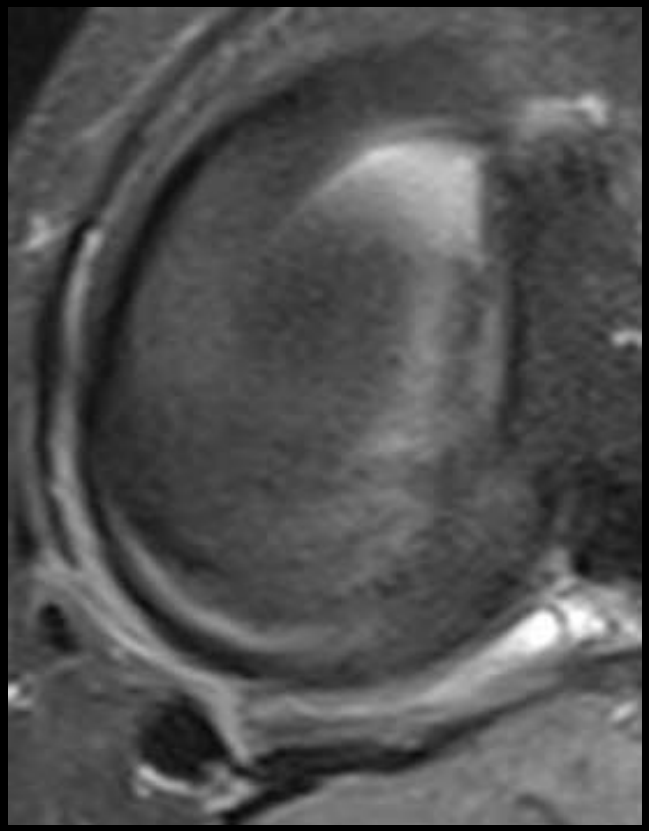

5. Casos clínicos

- Doente sexo ♂, 22 anos;
- Traumatismo agudo enquanto praticava desporto.
  - Ruptura longitudinal completa da ponta posterior do menisco medial;
  - Periférica (< 5 mm)
  - Reparação meniscal artroscópica.

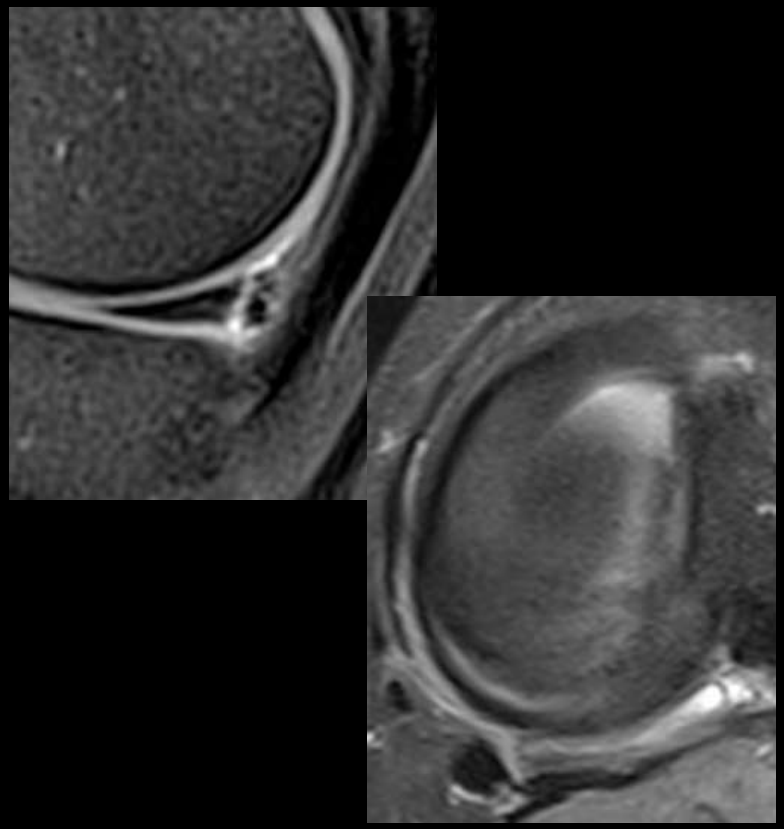

5. Casos clínicos

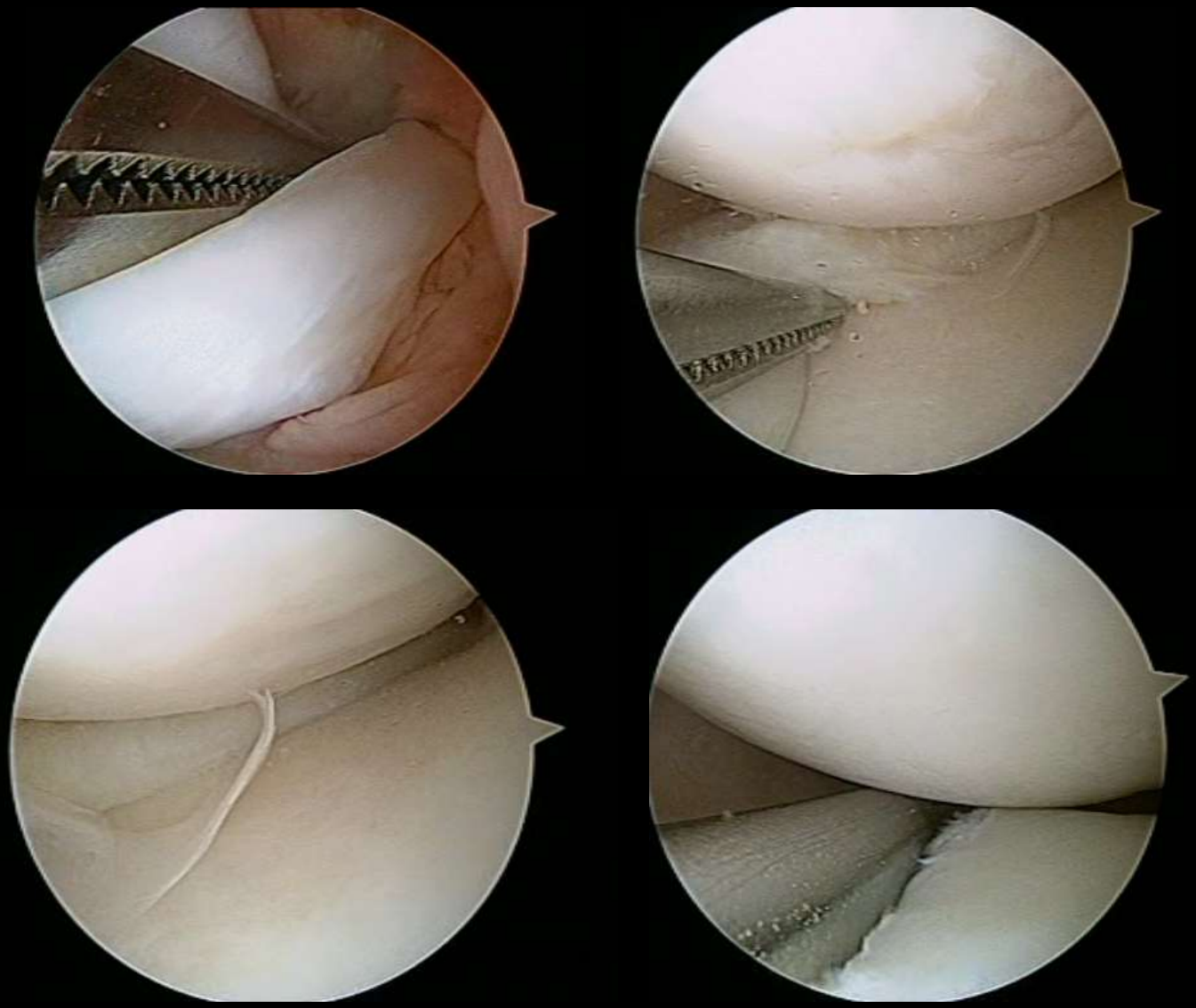

5. Casos clínicos

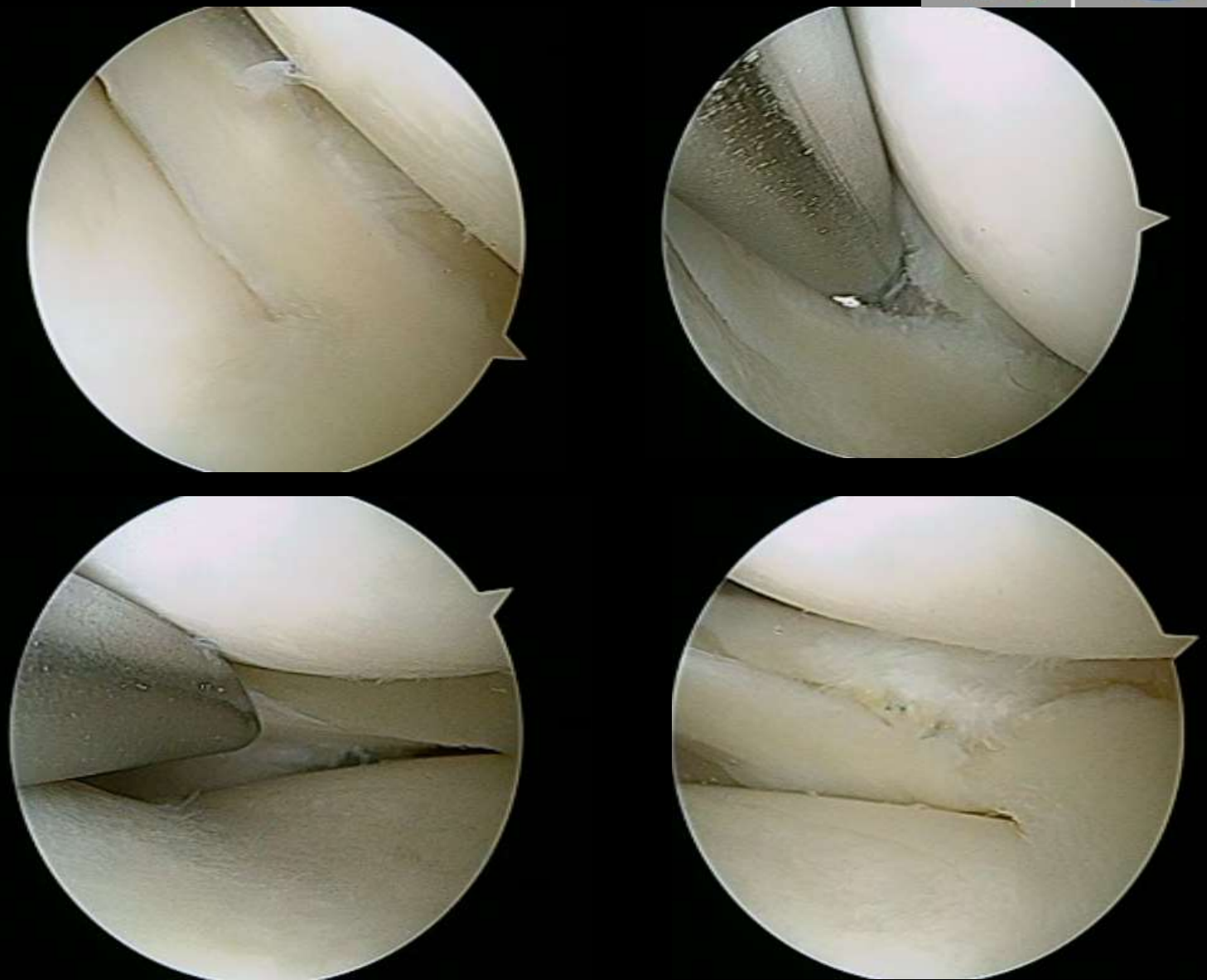

5. Casos clínicos

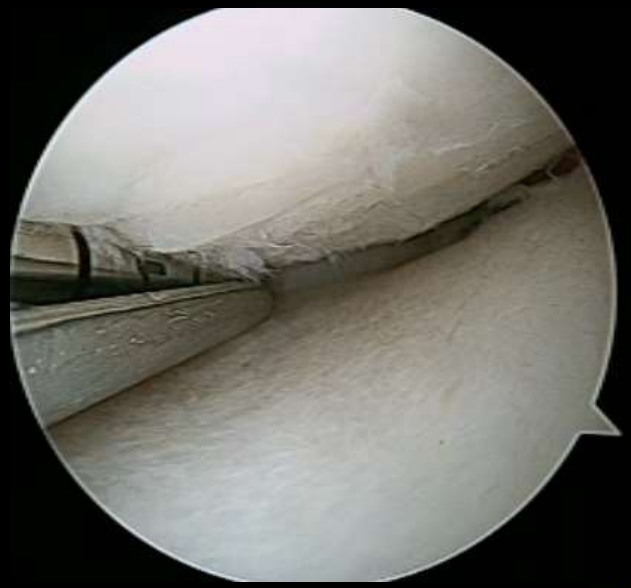

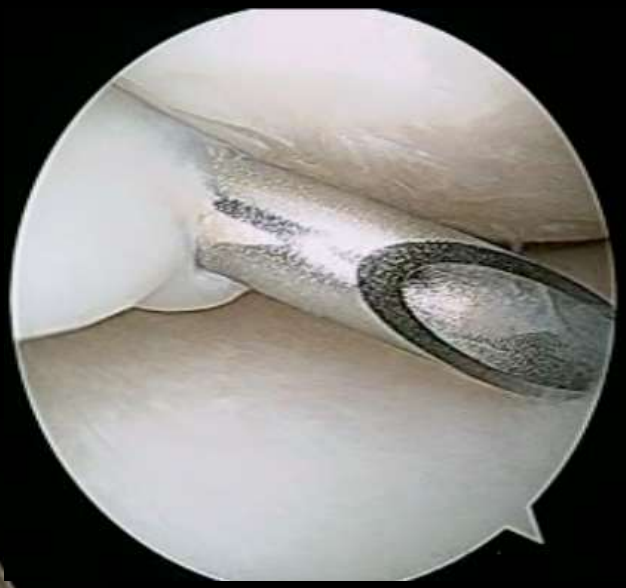

5. Casos clínicos

- Doente sexo ♂, 36 anos;
- Gonalgia após torção em flexão do joelho enquanto jogava futebol.

5. Casos clínicos

- Doente sexo ♂, 36 anos;

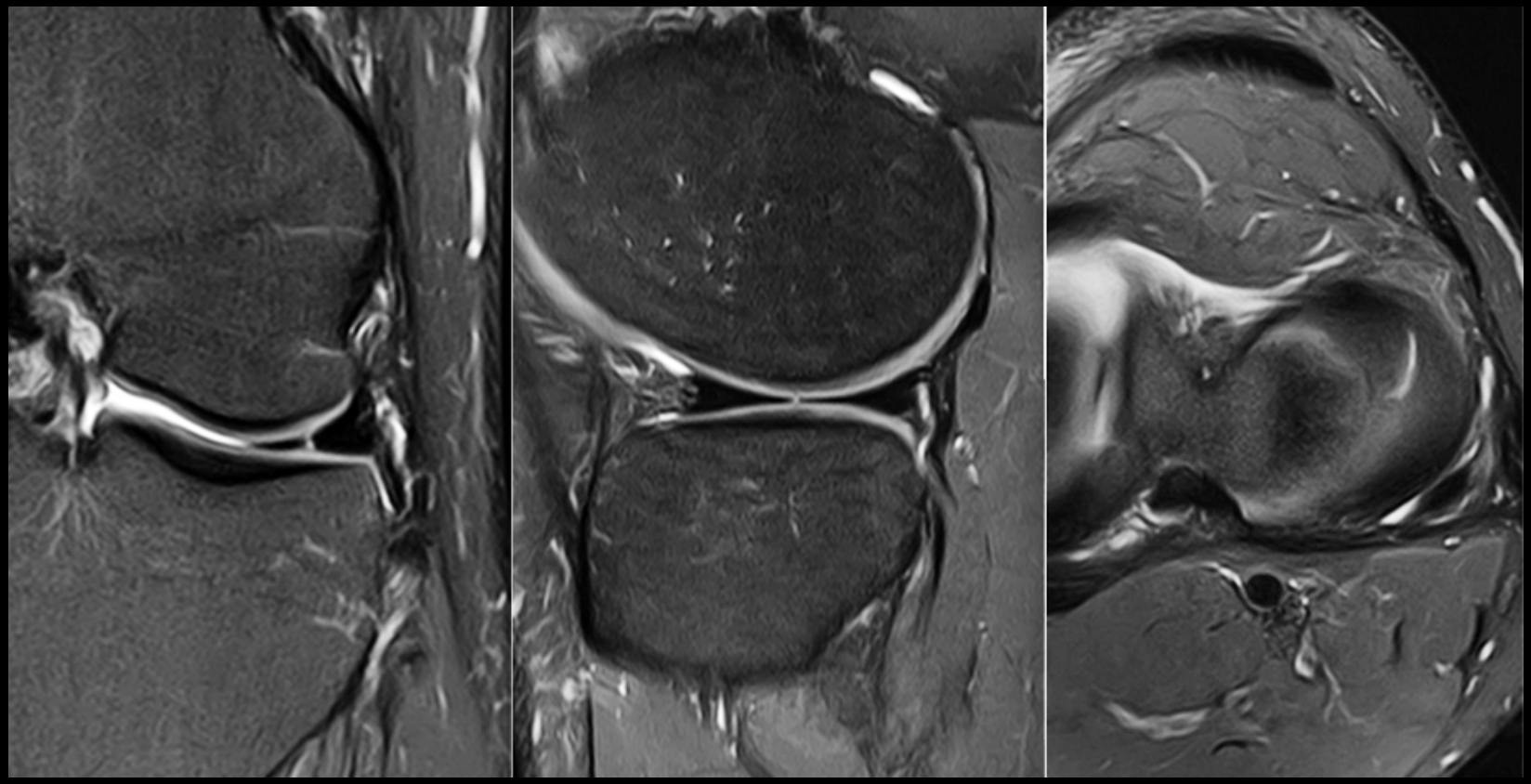

5. Casos clínicos

- Doente sexo ♂, 36 anos;
- Ruptura radiária do corpo do menisco lateral, com ínicio no bordo livre;
- Meniscectomia artroscópica.

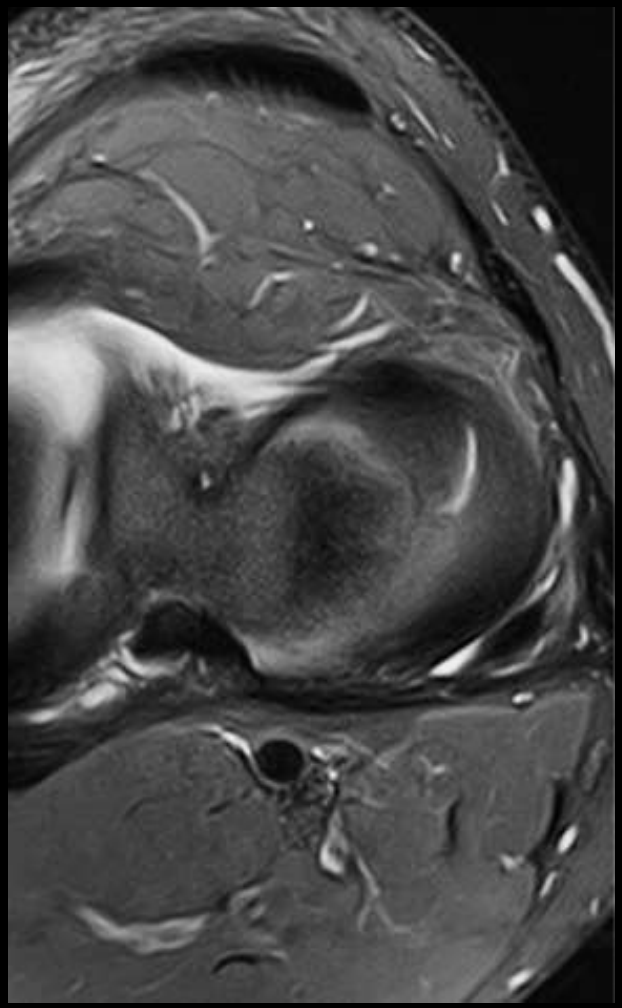

5. Casos clínicos

- Doente sexo ♀, 42 anos;
- Gonalgia arrastada, refractária ao tratamento conservador.

5. Casos clínicos

- Doente sexo ♀, 42

5. Casos clínicos

- Doente sexo ♀, 42

5. Casos clínicos

- Doente sexo ♀, 42
- Ruptura horizontal da ponta posterior do menisco medial, atingindo a zona branca;
- Volumoso quisto parameniscal;
- Realizada meniscectomia artroscópica.

5. Casos clínicos

- Doente sexo ♀, 42

5. Casos clínicos

6. Conclusões

- A avaliação por RM permite a caracterização detalhada das rupturas meniscais;

- Essa classificação tem impacto na decisão terapêutica e planeamento cirúrgico (quando indicado), podendo ainda ter significado prognóstico, sendo por isso essencial que a mesma seja adequadamente aplicada.

7. Referências

1. Philippe Beaufils et al. The knee meniscus: management of traumatic tears and degenerative lesions. EOR, volume 2, May 2017

2. Stoller et al. Meniscal tears: pathologic correlation with MR imaging. Radiology Vol. 163, No. 3. 1987

3. Levefre et al. Current Review of the Meniscus Imaging: Proposition of a Useful Tool for Its Radiologic Analysis. Radiology Research and Practice, 2016

4. Nguyen et al. MR Imaging–based Diagnosis and Classification of Meniscal Tears. Radiographics vol 34, nº4, 2014

5. Wadhwa et al. ISAKOS classification of meniscal tears—illustration on 2D and 3D isotropic spin echo MR imaging. European Journal of Radiology 85 (2016) 15–24

6. Arner et al. MRI can accurately detect meniscal ramp lesions of the knee. Knee Surg Sports Traumatol Arthrosc. March 2017.

Clínica Universitária de Radiologia
ADI Associação para o Desenvolvimento da Imagiologia nos CHUC
CHUC CENTRO HOSPITALAR E UNIVERSITÁRIO DE COIMBRA

Reunião temática

António Pedro Pissarra

Importância da avaliação por RM na decisão terapêutica de roturas meniscais

25 de Junho de 2018

Serviço de Imagem Médica
Dir.: Prof. Doutor Paulo Donato